

Faculdade Pernambucana de Saúde

Curso de Fisioterapia

PAULO SAMUEL DE PAIVA JUNIOR

**AVALIAÇÃO FISIOTERAPÊUTICA DO ASSOALHO PÉLVICO
DE UMA MULHER TRANSEXUAL PÓS-CIRURGIA DE
REDESIGNAÇÃO SEXUAL: RELATO DE CASO**

Recife, 2018

Faculdade Pernambucana de Saúde

Curso de Fisioterapia

PAULO SAMUEL DE PAIVA JUNIOR

**AVALIAÇÃO FISIOTERAPÊUTICA DO ASSOALHO PÉLVICO
DE UMA MULHER TRANSEXUAL PÓS-CIRURGIA DE
REDESIGNAÇÃO SEXUAL: RELATO DE CASO**

Trabalho de Conclusão de Curso apresentado
em cumprimento às exigências para obtenção
do grau de Bacharel em Fisioterapia pela
Faculdade Pernambucana de Saúde.

Recife, 2018

Paulo Samuel de Paiva Junior

Acadêmico de Fisioterapia pela FPS

Contato: (81)98605-1530

E-mail: paaulopaaiva@gmail.com

Currículo Lattes: <http://lattes.cnpq.br/0915324101433332>

Julianna de Azevedo Guendler

Fisioterapeuta – IMIP Docente do curso de Fisioterapia – FPS Orientadora

do trabalho Contato: (81)99111-7072

E-mail: jujuguendler@hotmail.com

Currículo Lattes: <http://lattes.cnpq.br/3007528977219385>

Vanessa Maria Laranjeiras Lins

Fisioterapeuta do Ambulatório de fisioterapia em Saúde da Mulher –IMIP.

Coorientadora.

Contato: (81)99987-0307

E-mail: vanessalaranjeiras@hotmail.com

Currículo Lattes: <http://lattes.cnpq.br/2622388750081556>

RESUMO

INTRODUÇÃO: o assoalho pélvico é composto de diversas estruturas que são responsáveis pela micção, sustentação de vísceras abdominais, postura e entre outros. Um Transexual é um indivíduo que geneticamente e morfologicamente pertencente a um determinado sexo e se identifica como sendo do sexo oposto, por isso a cirurgia de Redesignação Sexual é uma proposta de tratamento. Este procedimento possui vantagens e desvantagens onde estas últimas podem causar alterações dos componentes do assoalho pélvico. Atualmente o serviço é ofertado pelo Sistema Único de Saúde e os procedimentos de acompanhamento acontecem no Hospital das Clínicas da Universidade Federal de Pernambuco. Devido à grande demanda a espera pela cirurgia por levar anos. **OBJETIVO:** descrever uma avaliação fisioterapêutica de uma mulher transexual. **DISCUSSÃO:** percebeu-se que as alterações descritas na literatura estavam condizentes com os achados do estudo.

Palavras chave: Transexual, Fisioterapia, Cirurgia de Readequação Sexual

ABSTRACT

INTRODUCTION: The pelvic floor is composed of several structures that are responsible for urination, abdominal viscera support, posture and among others. A transsexual is an individual who is genetically and morphologically belonging to a particular sex and identifies himself as being of the opposite sex, so sexual reassignment surgery is a treatment proposal. This procedure has advantages and disadvantages where the latter can cause changes in the components of the pelvic floor. Currently the service is offered by the Unified health system and the follow-up procedures take place at the Clinical Hospital of the Federal University of Pernambuco. Due to the great demand waiting for the surgery to take years. **OBJECTIVE:** To describe a physiotherapeutic evaluation of a transsexual woman. **DISCUSSION:** It was noticed that the changes described in the literature were consistent with the findings of the study.

Keywords: Transexual, Physiotherapy, Sexual Readjustment Surgery

INTRODUÇÃO

Anatomicamente, o assoalho pélvico é constituído por ossos, ligamentos, tecido conjuntivo e músculos que possuem como principais funções: sustentação de vísceras, postura, reprodução e manutenção das continências fecal e urinária. A estrutura óssea da pelve é composta pelos ossos: íliaco, ísquio, púbis, sacro e cóccix.² Os Músculos do Assoalho Pélvico (MAPs) são constituídos de músculo estriado e divide-se em camadas, são elas o diafragma pélvico que é mais profunda e o diafragma urogenital e esfíncter anal.¹

Um transexual é um indivíduo que tem um entendimento pessoal de que pertence ao sexo oposto ao seu estabelecido geneticamente e morfologicamente. O indivíduo transexual sente desconforto com seus órgãos genitais e geralmente isto se inicia na infância. Acredita-se que a estimativa atual é que a cada 12.000 homens, 1 seja transexual e a cada 30.000 mulheres, 1 seja transexual.²

Sendo a transexualidade ainda considerada uma doença (CID 10 – F64) e o diagnóstico feito por um psiquiatra, a cirurgia de redesignação foi proposta como uma forma de tratamento. O indivíduo deve apresentar-se como transexual por no mínimo dois anos e não pode haver sintoma de distúrbio mental, como por exemplo esquizofrenia. Todo processo de transição é acompanhado por uma equipe multidisciplinar.³

A redesignação sexual pode ser realizada de várias formas diferentes, porém a mais utilizada atualmente e que vem mostrando melhor aceitação é a vaginoplastia com retalho peniano-escrotal. Esse procedimento faz uso do retalho do pênis e do testículo para formar a neovagina.⁴ Como vantagens, esta técnica apresenta cicatriz quase imperceptível, não ocorre tração do pedículo abdominal (estrutura que faz ligação das vísceras e vertebrae ao abdômen), não existem dobras cutâneas evitando a obstrução do introito vaginal. As desvantagens são: a limitação da pele peniana, dilatação pós-operatória realizada diariamente, estenose do canal vaginal e tendência contrátil superiormente ao retalho peniano.⁴

Atualmente o procedimento é autorizado e ofertado pelo Sistema Único de Saúde (SUS) segundo a portaria Nº 457 de agosto de 2008, tendo uma ampliação do programa em 2013 pela portaria Nº 2.803. Até 2014 ocorreram no SUS 243 procedimentos cirúrgicos do tipo.⁵

No estado de Pernambuco esses indivíduos são atendidos no Hospital das Clínicas (HC) vinculado a Universidade Federal de Pernambuco (UFPE).⁵ O HC da UFPE atualmente é referência no atendimento a pessoa transexual, no local existe o Espaço de Cuidado e Acolhimento de Pessoas Transexual, porém devido à grande demanda a espera pela cirurgia pode durar até 13 anos. Por ano são realizadas 10 cirurgias de redesignação sexual no HC, pois, além da grande demanda, as cirurgias só podem ser feitas em maiores de 21 anos. O tratamento de hormonioterapia que é feito previamente ao procedimento cirúrgico, entretanto, pode ser iniciado aos 18 anos.⁶

Infelizmente, pela escassez de material científico envolvendo transexuais, muitos profissionais não sabem lidar ou como proceder ao atender essas novas mulheres. Anualmente cresce o número de pacientes que submetem ao procedimento de redesignação sexual.⁵

O objetivo desse estudo é relatar o caso de uma mulher transexual após a cirurgia de redesignação sexual avaliada no ambulatório de fisioterapia uroginecológica do Instituto de Medicina Integral Prof. Fernando Figueira (IMIP).

DESCRIÇÃO DO CASO

Voluntária S.M.S, 40 anos, mulher transexual, reside na cidade do Recife-PE, acompanhada pelo Espaço Trans do HC-UFPE, foi encaminhada ao ambulatório de fisioterapia uroginecológica do IMIP para avaliação fisioterapêutica do assoalho pélvico. A participante faz acompanhamento com uma equipe multiprofissional composta por urologista, endocrinologista, cirurgião plástico, fisioterapeuta uroginecológica, psicóloga e assistente social. Realizou a redesignação sexual em janeiro de 2018 no HC-UFPE (6 meses antes da avaliação), onde ficou

internada por nove dias. No dia e horário combinado a mesma foi convidada a entrar na sala de avaliação na qual apenas os responsáveis por este estudo estavam presentes e nenhum terceiro teve acesso a mesma para garantir a privacidade da voluntária.

A coleta de dados foi realizada após a aprovação do comitê de ética e pesquisa em seres humanos do IMIP sob o CAEE nº 86808618.9.0000.5201, sendo a confirmação e autorização de participação do estudo através da assinatura do termo de consentimento livre e esclarecido (TCLE) assinado em duas vias.

A participante foi informada sobre os procedimentos deste estudo, assim como os riscos e benefícios e toda dúvida esclarecida. Inicialmente a mesma preencheu o Inventário Breve de Dor (IBD) sendo explicado previamente como funcionava a escala, a mesma marcou que não sentia dor nas últimas 24 horas ou durante a avaliação e por não sentir dor não havia repercussões nas atividades diárias da participante. Ao término do preenchimento do IBD iniciou-se a anamnese e avaliação física. Em seguida foram coletados dados pessoais e preenchidos em uma ficha de avaliação como mostra nas figuras 1 e 2.

Na anamnese a voluntária relata que durante o período de internação fez uso de molde vaginal e sonda uretral, atualmente ainda utiliza o molde, porém com menor frequência, sendo apenas uma hora por dia. Após a cirurgia sentia dores vaginais, parestesia, dor abdominal e sensações de formigamento, sintomas que atualmente relata não ter mais. Sofreu complicações pós-cirúrgicas e precisou fazer uma nova cirurgia devido a uma estenose do canal vaginal que sangrou por trinta dias. Também apresentou incontinência de urgência que melhorou após o uso da eletroestimulação do tibial posterior na fisioterapia. Antes da cirurgia fazia uso de bloqueadores de testosterona e Valerato de Estradiol, porém teve a suspensão deste último devido problemas hepáticos causados pelo mesmo. No pós-cirúrgico iniciou o uso de Estrogel. Não possui outros antecedentes cirúrgicos além dos que foram citados. Informa possuir a função intestinal normal com uma frequência de defecação uma vez ao dia.

A transexual foi acompanhada pela fisioterapia no pré-operatório, e reiniciou o acompanhamento 3 meses após a cirurgia, com frequência de duas sessões semanais. Na fisioterapia realizou avaliação inicial, massagem perineal, biofeedback anal, eletroestimulação do nervo tibial posterior e exercícios domiciliares orientados pela fisioterapeuta que a atendia. Não teve relações sexuais após a cirurgia, pois tem medo que o parceiro sinta dor, porém ela não tem medo de sentir. Consegue atingir o orgasmo ao se masturbar, lubrificação normal e relata estar muito satisfeita com a transição. No início, porém, relata que achava que tinha uma “vagina morta” devido à parestesia, dor vaginal e formigamento.

Para avaliação física foi solicitado que a voluntária se despiesse da cintura para baixo e deitasse na maca previamente higienizada em decúbito dorsal com os joelhos fletidos (130° aproximadamente) e os pés apoiados sobre a maca, a avaliadora com luvas de procedimento fez a anamnese inicial conforme ordem da ficha de avaliação (figuras 1 e 2). A avaliação física iniciou com a inspeção abdominal que verificou tônus normal, ausência de dor, ausência de cicatriz, ausência aderências e fâscias livres. Na inspeção do assoalho pélvico a coloração estava normal, verificou-se ausência de lesão superficial, ausência varizes pélvicas, ausência hemorroidas, ausência aderências e ausência de fibroses. A sensibilidade externa e cicatriz na região medial dos grandes lábios estavam presentes. Avaliou-se presença de dor nas principais articulações e pontos ósseos e não houve queixa de dor em nenhuma delas, os pontos e articulações foram: sínfise púbica, espinha ilíaca anterossuperior (EIAS), espinha ilíaca pósterior superior (EIPS) e o túber isquiático. Quanto ao alinhamento apenas a EIAS estava alinhada, havia assimetria da sínfise púbica, com o lado direito superior ao esquerdo; EIPS e túber isquiático apresentavam lado esquerdo superior. A avaliadora colocou sobre o (s) dedo (s) um preservativo que foi lubrificado para evitar lesões ou um maior atrito e em seguida introduziu dentro do canal vaginal da voluntária iniciando o toque digital que faz uso do dedo indicador e/ou médio. Dessa forma foi possível avaliar: capacidade de contração no primeiro comando, que foi presente,

ausência dor na introdução do (s) dedo (s), ausência de dor à palpação, aumento tônico dos MAPs no lado esquerdo, ausência de pontos de gatilho, capacidade de contração presente, intensidade forte, simétrico, com elevação, mecanismo de sucção, duração de contração entre 4-6 segundos, relaxamento completo e coordenação presente. As fibras tônicas fizeram 2 repetições de 5 segundos e as fásicas 12 repetições em 60 segundos. Nesta participante usou-se apenas o dedo indicador, pois a mesma tinha um estreitamento vaginal importante que impedia o uso dos dois dedos. Mediu-se a profundidade vaginal com um abaixador de língua da marca Theoto, previamente marcado com piloto utilizando apoio de uma régua para marcar de 1 em 1 cm, o abaixador foi revestido por um preservativo. A voluntária apresentou de profundidade vaginal 10 cm.

DISCUSSÃO

Um procedimento cirúrgico, mesmo que bem realizado, proporciona uma agressão tecidual que pode causar disfunções funcionais teciduais. Em cirurgias para construção vaginal a intervenção cirúrgica tem o objetivo de criar uma neovagina, todavia este procedimento pode levar a complicações do pós-cirúrgico como estenose, ausência ou perda da elasticidade tecidual na região, prolapso, retenção urinária como consequência da estenose, gotejamento e/ou incontinência urinária, dor, lesão retal, dispareunia em alguns casos e também outras complicações comuns de qualquer procedimento cirúrgico como infecções, maior tempo de internamento hospitalar.⁷⁻⁸ No caso descrito neste estudo evidenciou-se apenas a estenose, sendo necessária outra intervenção cirúrgica para correção. Incontinência urinária e dor pélvica ocorreu apenas no pós-cirúrgico imediato como descreveu a participante.

A Dor Pélvica é uma condição desconfortável na região da pelve que afeta as condições sexuais e fisiológicas do indivíduo. A redesignação sexual pode levar à esta condição, haja vista que ocorre modificação estrutural da região perineal e pélvica que podem alterar ou lesionar

alguma terminação nervosa causando um quadro álgico ou alterações sensitivas, além do próprio processo de cicatrização, tudo isso pode levar o indivíduo a ter impactos negativos em sua vida, tanto na condição emocional quanto na física o que conseqüentemente pode afetar nas atividades de vida diária.⁹ As dores relatadas pela voluntária foram apenas no momento do pós-cirúrgico imediato da redesignação sexual e foi evidenciado pelo inventario breve de dor que não houve repercussões de dor recente ou tardia em suas atividades funcionais do dia a dia.

Não há como dizer o momento exato em que houve as alterações no alinhamento do túber isquiático, EIPS e sínfise púbica, pois não houve avaliação pré-cirúrgica para determinar se a voluntária já tinha essa alteração ou se foi consequência da intervenção cirúrgica. Porém Ramos (2014) afirma que o músculo coccígeo é um importante estabilizador da pelve que se origina na espinha isquiática e se insere no sacro e cóccix. Isto indica que alterações estruturais e/ou funcionais dessa musculatura podem causar uma perda de estabilidade, levando a um desalinhamento pélvico e alterações posturais, pois os MAPs tem uma relação com a postura.¹

A paresia e o formigamento relatados pela participante podem estar relacionados à lesão inicial, causada pelo procedimento cirúrgico, que faz uma dissecação de várias estruturas do períneo e podem provocar alterações neurovasculares como relata Dias (2013). O seu estudo evidência que o procedimento pode trazer como conseqüências hemorragia, incontinência, estenose e outros que assim explicam o relato das condições citadas pela voluntária. Ainda em seu estudo o autor afirma que a neovagina deve ter no mínimo 8 a 10 cm de profundidade para que a mesma tenha uma atividade sexual normal ou seja a paciente estava dentro do padrão já que a mesma apresentou 10 cm na avaliação.⁴

Apesar da escassez de material, observou-se que a literatura existente descreve os mesmos achados da avaliação da voluntária: estenose vaginal, além de dor pélvica pós-operatória, incontinência urinária, formigamento e paresia. A função dos MAPs se manteve preservada e o comprimento vaginal está dentro do esperado. Apesar dos achados serem

compatíveis aos descritos na literatura, faz-se necessário mais estudos para que haja uma padronização da avaliação e comparação dos achados.

REFERÊNCIAS

1. Ramos L. RPA – Reabilitação Perineal Ativa. 1ª Edição. 2014
2. Galli RA, Vieira EM. Corpos Mutantes, Mulheres Intrigantes: Transexualidade e Cirurgia de Redesignação Sexual. *Psic. Teoria e Pesquisa*. 2013; 29 (4): 447-457.
3. Lara LAS, Abdo CHN, Romão APMS. Transtorno de identidade de Gênero: O que o ginecologista Precisa Saber Sobre o Transexualismo. *Rev. Brasileira de Ginecologia e Obstetrícia*. 2013; 35 (6): 239-42.
4. Dias BFP. Cirurgia de Redesignação Sexual: O Estado da Arte. Coimbra. Tese [Mestrado em Medicina Integrada]. Faculdade de Medicina da Universidade de Coimbra; 2013.
5. Portal Brasil. Cirurgias de Mudança de Sexo São Realizadas Pelo SUS Desde 2008 [periódico online].2008 [acesso em 15 de outubro de 2017] disponível em: www.brasil.gov.br/cidadania-e-justica/2015/03/cirurgias-de-mudanca-de-sexo-sao-realizadas-pelo-sus-desde-2008.
6. EBC Agência Brasil. Fila de Espera Para Mudança de Sexo em Ambulatório do Nordeste Chega à 13 Anos [periódico online].2017 [acesso em 15 de outubro de 2017]. Disponível em: www.agenciabrasil.ebc.com.br/direitos-humanos/noticia/2017-04/fila-de-espera-para-mudanca-de-sexo-em-ambulatorio-no-nordeste.
7. Salvador J. Estudo de Seguimento de Cirurgia de Redesignação Sexual em Transexuais Masculino Para Feminino. Porto Alegre. Dissertação [Mestrado em Psiquiatria]. Faculdade de Medicina da Universidade Federal do Rio Grande do Sul; 2014.
8. Freitas TEF, Andrade LCC, Ferreira LA. O Papel da Fisioterapia no Tratamento de Complicações Pós-Operatório de Neovaginoplastia. *Rev. da SOGIA BR*. 2015; 16(3): 12-17.
9. Luz RA, Rodrigues FM, Vila VSC, Deus JM, Conde DM. Qualidade de Vida de Mulheres com Dor Pélvica Crônica. *Rev. Eletr. Enf*. 2015; 17(3).
10. Rocon PC. Fisioterapia e Diversidade Sexual: Uma Formação a Ser Discutida [periódicos na internet]. 2012 [Acesso em 03 de março de 2018]. Disponível em: <http://www.periodicos.ufes.br/gepss/article/viewFile/3859/3074>.

APENDICÊ**FICHA DE AVALIAÇÃO**

Nome: _____ Idade: _____

Contatos: _____ Data da Avaliação: ____/____/____

História da Cirurgia:

Data ou tempo de cirurgia: _____ Tempo de Internação pós-cirúrgica: _____

Queixas: () Dor Vaginal () Parestesia () Dor Abdominal () Outra(s). Qual(is)?

Relato do pós-operatório:

Medicações: _____

Pré-Cirúrgico: _____

Pós-Cirúrgico: _____

Antecedentes Cirúrgicos: () Prótese mamária () Redução do pomo de adão () feminilização facial

() outro(s). Qual(is): _____

Função Intestinal: () Normal () Constipação () Incontinência Fecal () outro(s). Qual

(is) _____

Frequência: () 1x () 2x () 3x () 4x () 5x ou mais ao dia.

Fisioterapia no Pós-Operatório:

() Sim () Não () Apenas Avaliação Início (Quanto tempo pós-cirurgia): _____ Sessões:

_____ Tempo de acompanhamento até o momento: _____

Conduta terapêutica:

História Sexual

Relações sexuais após a cirurgia? () Sim () Não / Se SIM com quanto tempo após a

cirurgia? _____ Se NÃO qual motivo? _____

Orgasmo: () Presente () Ausente Desejo sexual: () Normal () Menor () Maior

Lubrificação: () Normal () Seca () Aumentada

Satisfação com a cirurgia: ()1 ()2 ()3 ()4 ()5 ()6 ()7 ()8 ()9 ()10

Observação: _____

Hospital/ Local de acompanhamento atual:

Acompanhamento Multiprofissional: () Sim () Não

Quais?

() Médico /

Especialidades: _____

() Fisioterapia / Especialidades:

() Psicologia () Assistente Social () Nutricionista () Educador Físico () Outro(s)/

Qual(is): _____

Avaliação Física

1 - Inspeção Abdominal

Tônus () Normal () Baixo () Alto

Dor () Presente () Ausente

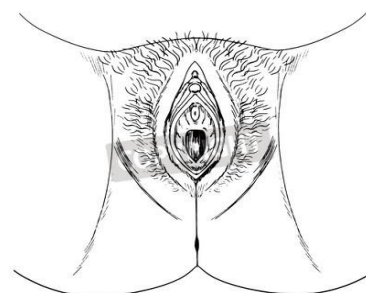
Cicatriz () Apêndice () Estética () Próstata ()

Ausente

Aderências () Presente () Ausente

Fáscias () Restrita () Livre

Outras Informações:



2 – Inspeção do Assoalho Pélvico

Coloração: () Normal () Alterada/ Descrever _____

Lesão Superficial () Ausente () Presente

Varizes Pélvicas () Ausente () Presente

Hemorroidas () Ausente () Presente

Cicatriz () Ausente () Presente

Aderência () Ausente () Presente

Fibrose Ausente Presente

Sensibilidade Externa Ausente Presente

3 – Alinhamento e Pontos Ósseos

EIAS: _____

EIPS: _____

Sínfise Púbrica: _____

Túber Isquiático: _____

4 – Alinhamento

EIAS: _____

EIPS: _____

Sínfise Púbrica: _____

Túber Isquiático: _____

5 – Capacidade de Contração voluntária ao primeiro comando: Sim Não

6 – Palpação em Repouso

Dor na introdução: Sim Não Se sim qual intensidade? (1 a 10) _____

Dor à palpação: Sim Não Localização: Direita Esquerda Anterior

Posterior

Tônus: Normal Alto Baixo Pontos-Gatilho: Sim Não

Observações.: _____

7 – Palpação Durante a Contração

Contração Presente Ausente

Intensidade Ausente Fraca Moderada Forte

Simetria Simétrica Assimétrica ↑D ↑E

Elevação Sim Não Descida

Mecanismo Sucção Expulsão Neutro

Duração = ou > 10s 7-9 s 4-6 s 1-3 s 0

Relaxamento () Ausente () Parcial () Completo

Coordenação () Presente () Abdominais () Glúteos () Adutores () mm. Respiratórios

Fibras Tônicas:

Fibras Fásicas:

8 - Profundidade Vaginal: _____ (cm)

Observações: _____

Assinatura do(a) Avaliador(a)

Local _____, _____ de _____ de 20__