



INSTITUTO DE MEDICINA INTEGRAL PROF. FERNANDO FIGUEIRA – IMIP
TRABALHO DE CONCLUSÃO DE CURSO

RENATO BRAYNER DE FARIAS XAVIER

**PIOMETRA COMO DIAGNÓSTICO DIFERENCIAL DE PNEUMOPERITÔNIO:
UMA REVISÃO DA LITERATURA**

Recife
2022

Autor: Renato Brayner de Farias Xavier

Acadêmico de medicina do 12º período na Faculdade Pernambucana de Saúde (FPS)

Telefone: (87) 99971-3888

CPF: 109 555 054 - 37

E-mail: renato-brainer_2008@hotmail.com

RENATO BRAYNER DE FARIAS XAVIER

**PIOMETRA COMO DIAGNÓSTICO DIFERENCIAL DE PNEUMOPERITÔNIO:
UMA REVISÃO DA LITERATURA**

Dissertação apresentada à banca de Trabalho de
Conclusão de Curso, como requisito parcial à
obtenção diploma de Medicina na Faculdade
Pernambucana de Saúde

Orientador: Prof. Dr. Marcelo Henrique Ferreira Fernandes

Recife

2022

RENATO BRAYNER DE FARIAS XAVIER

**PIOMETRA COMO DIAGNÓSTICO DIFERENCIAL DE PNEUMOPERITÔNIO:
UMA REVISÃO DA LITERATURA**

Dissertação apresentada à banca de Trabalho de
Conclusão de Curso, como requisito parcial à
obtenção diploma de Medicina na Faculdade
Pernambucana de Saúde

Data de aprovação: ____/____/____.

Orientador: Marcelo Henrique Ferreira Fernandes
Cirurgião do aparelho digestivo.

Nome do Avaliador 1
Titulação do Avaliador 1

Nome do Avaliador 2
Titulação do Avaliador 2

Nome do Avaliador 3
Titulação do Avaliador 3

AGRADECIMENTOS

Agradeço à Dr Marcelo Fernandes e a Dra Cláudia Rodrigues, por disporem de seu precioso tempo para me auxiliar nesse momento conturbado de final de curso.

RESUMO

Introdução: Descrevemos nesse trabalho uma revisão sistemática breve da literatura a respeito de pneumoperitônio secundário a perfuração espontânea de piometra (PEP), uma causa rara de pneumoperitônio que merece atenção especial de cirurgiões nas emergências, principalmente pacientes de determinado perfil clínico. **Objetivos:** Realizar revisão bibliográfica a respeito do tema e discorrer sobre a importância do diagnóstico diferencial de pneumoperitônio em pacientes com peculiares características clínicas e epidemiológicas. **Métodos:** Foi realizada pesquisa nas bases de dados PubMed, SCOPUS, Biblioteca virtual de saúde e Scielo, com a obtenção de 12 trabalhos para estudo e comparação, e outros 5 artigos colhidos manualmente com base nas referências bibliográficas dos artigos colhidos. **Resultados:** Foram encontradas semelhanças entre os casos descritos na literatura e as características da paciente em questão, fortalecendo a importância do conhecimento de complicações de doenças ginecológicas para o cirurgião geral, visto que essas pacientes podem entrar nos serviços com quadros abdominais. **Conclusões:** Torna-se necessário o conhecimento do tema para realização de diagnósticos diferenciais de pneumoperitônio por PEP em pacientes menopausadas e com quadro de abdômen agudo.

Palavras-chave: Pyometra complications, spontaneously perforated pyometra, generalized peritonitis, Sepsis, Acute abdomen.

ABSTRACT

Introduction: We describe in this paper a brief systematic review of the literature on pneumoperitoneum secondary to spontaneous pyometra perforation (PEP), a rare cause of pneumoperitoneum that deserves special attention from emergency surgeons, especially patients with a specific clinical profile. **Objectives:** To carry out a literature review on the subject and discuss the importance of the differential diagnosis of pneumoperitoneum in patients with peculiar clinical and epidemiological characteristics. **Methods:** A search was carried out in the PubMed, SCOPUS, Virtual Health Library and Scielo databases, obtaining 12 works for study and comparison, and another 5 articles manually collected based on the bibliographic references of the articles collected. **Results:** Similarities were found between the cases described in the literature and the characteristics of the patient in question, strengthening the importance of knowledge of complications of gynecological diseases for the general surgeon, since these patients can enter the services with abdominal conditions. **Conclusions:** Knowledge of the subject is necessary to perform differential diagnoses of pneumoperitoneum by PEP in menopausal patients with acute abdomen.

Keywords: Pyometra complications, spontaneously perforated pyometra, generalized peritonitis, Sepsis, Acute abdomen.

LISTA DE ILUSTRAÇÕES

Figura 1. Fluxograma da revisão de literatura adaptado de Moher et al ¹⁶	17
---	----

LISTA DE TABELAS E QUADROS

TABELA 1 - Resumo dos casos relatados de perfuração espontânea de piometra após revisão de Yildizhanet al. no período de 2003 à 2011 ^[3]	26
TABELA 2 - Principais causas de pneumoperitônio por causas não gastrointestinais descritas por Ki Hoon Kim et all ^[6]	27
TABELA 3 - Diagnóstico pré-operatório e mortalidade em pacientes com piometra perfurada, descritos por Hiroyuki Yazawa ^[4]	28
QUADRO 1 - . Chaves de busca por bases de dados e número de publicações encontradas...	14
QUADRO 2 - Resumo das publicações selecionadas para análise.....	18

LISTA DE ABREVIATURAS E SIGLAS

PEP	Perfuração espontânea de piometra;
UTI	Unidade de Terapia Intensiva;
TC	Tomografia computadorizada;
DVA	Droga vasoativa
DPO	Dia pós operatório
DIU	Dispositivo intra-uterino.

SUMÁRIO

1	INTRODUÇÃO	Erro! Indicador não definido.	12
2	METODOLOGIA		13
3	RESULTADOS	Erro! Indicador não definido.	
4	DISCUSSÃO		24
5	CONCLUSÕES		29
6	REFERÊNCIAS		30
	APÊNDICE A – CARTA DE ANUÊNCIA IMIP		33
	APÊNDICE B – TERMO DE CONSENTIMENTO LIVRE E ESCLARECIDO		35
	APÊNDICE C– SOLICITAÇÃO DE DISPENSA DE TCLE		40
	APÊNDICE D– DECLARAÇÃO DE CONFIDENCIALIDADE		41
	APÊNDICE E - CARTA DE ANUÊNCIA DO SETOR DE CIRURGIA GERAL		42

1 INTRODUÇÃO

O pneumoperitônio é basicamente definido como a presença de ar na cavidade peritoneal, sendo geralmente associado à perfuração gastrointestinal por úlceras, diverticulite, ou após procedimentos cirúrgicos e endoscópicos, sendo piometra espontaneamente perfurada uma causa rara de pneumoperitônio. ^[1,2,3,5,6] Fatores como história clínica, passados cirúrgicos e exame físico detalhados, ajudam a indicar a causa provável do pneumoperitônio.

Apesar da perfuração uterina ser uma causa rara de pneumoperitônio, não é incomum o achado de neoplasias ginecológicas pelo cirurgião, esta que é uma das principais causas de rotura uterina, junto com dispositivos intrauterinos e gravidez, portanto, torna-se necessário o conhecimento das complicações agudas das doenças neoplásicas ginecológicas por parte do cirurgião, tendo em vista que muitas dessas necessitam de intervenção cirúrgica. ^[1,3,6,7,9,10]

METODOLOGIA

Foi realizada uma revisão de literatura com base nas diretrizes do Preferred Reporting Items for Systematic reviews and Meta-Analyses (PRISMA)¹⁶, cujos conceitos e tópicos gerais são importantes não só para revisões sistemáticas, mas também para outros estudos de revisão. O Prisma Statement, composto por um fluxograma e um checklist, ordena as etapas de identificação, rastreamento, seleção e análise de publicações, evitando direcionamento dos resultados.¹⁶

As bases de dados utilizadas incluíram a Biblioteca Virtual de Saúde (BVS), englobando periódicos das bases de dados do Sistema Latino-Americanos e do Caribe de Informação em Ciências da Saúde (Lilacs), a Base de Dados em Enfermagem (BDENF), o Index Psicologia (IndexPsi) e o Índice Bibliográfico Espanhol de Ciências da Saúde (IBECS). Também foram utilizadas as bases Scientific Electronic Library Online (SciELO), Scopus e Publisher Medline (PubMed). As buscas foram realizadas em setembro de 2022, sem restrição de período inicial ou tipo de documento, nos idiomas inglês, português e espanhol. Foram empregados descritores e/ou palavras-chave, de acordo com a base de dados, suas derivações e traduções em inglês e espanhol, assim como combinações utilizando operadores booleanos. As chaves de busca utilizadas em cada base de dados e o número total de publicações encontradas estão descritas no Quadro 1.

Bae de dados	Chaves de busca	Número de artigos
Lilacs, IBECS, INDEXPSI e BDENF, via BVS	Pyometra complications, or spontaneously perforated pyometra and generalized peritonitis, or pyometra and acute abdomen.	3
PubMed / Medline	Pyometra complications, or spontaneously perforated pyometra and generalized peritonitis, or pyometra and acute abdomen.	10
SCOPUS	Pyometra complications, or spontaneously perforated pyometra and generalized peritonitis, or pyometra and acute abdomen.	15
SciELO	Piometra complicada, ou piometra espontaneamente perfurada, piometra e peritonite ou piometra e abdôme agudo.	1

Quadro 1. Chaves de busca por bases de dados e número de publicações encontradas

Os critérios de exclusão adotados para seleção dos artigos para análise, considerando o objetivo desse estudo, foram basicamente os estudos de descrição e relatos de casos em animais, e as publicações que não estavam disponíveis para leitura em gratuidade. Durante a pesquisa, notou-se que a utilização de palavras chaves mais genéricas como piometra somente, ou complicações de piometra, geraram diversos artigos relacionados a área veterinária, o que foi resolvido com aplicações de termos mais específicos citados no quadro 1, e remoção manual dos trabalhos de acordo com os critérios de exclusão.

Para análise das publicações selecionadas foi utilizada a análise de conteúdo temática, adaptando os passos sugeridos por Minayo¹⁷, na seguinte sequência: leitura inicial do material selecionado; leitura compreensiva buscando apreender semelhanças e particularidades do conjunto; agrupamento em temas de acordo com os núcleos de sentido identificados; e síntese interpretativa do conjunto de publicações agrupadas, fazendo emergir categorias.

2 RESULTADO

A busca descrita encontrou um total de 29 publicações. Foi realizada remoção de 3 títulos por duplicidade, a amostra ficou reduzida a 26. Na filtragem manual pelo título foram removidas 3 publicações que traziam casos veterinários. Posteriormente com o rastreamento por título e resumo, foram removidas 11 publicação que não se encontravam disponíveis de forma gratuita. Às 12 publicações restantes foram adicionadas posteriormente outras 5 encontradas por busca manual, com base em referências bibliográficas do material encontrado. No total, 17 publicações foram lidas integralmente e utilizadas para análise.

A Figura 1 apresenta o fluxograma da revisão de literatura, conforme as etapas preconizadas por Moher et al¹⁶. A leitura inicial das publicações selecionadas permitiu a listagem de alguns pontos principais apresentados no Quadro 2: autores principais, ano de publicação, título do trabalho e breve resumo contendo objetivos, métodos e principais resultados encontrados.

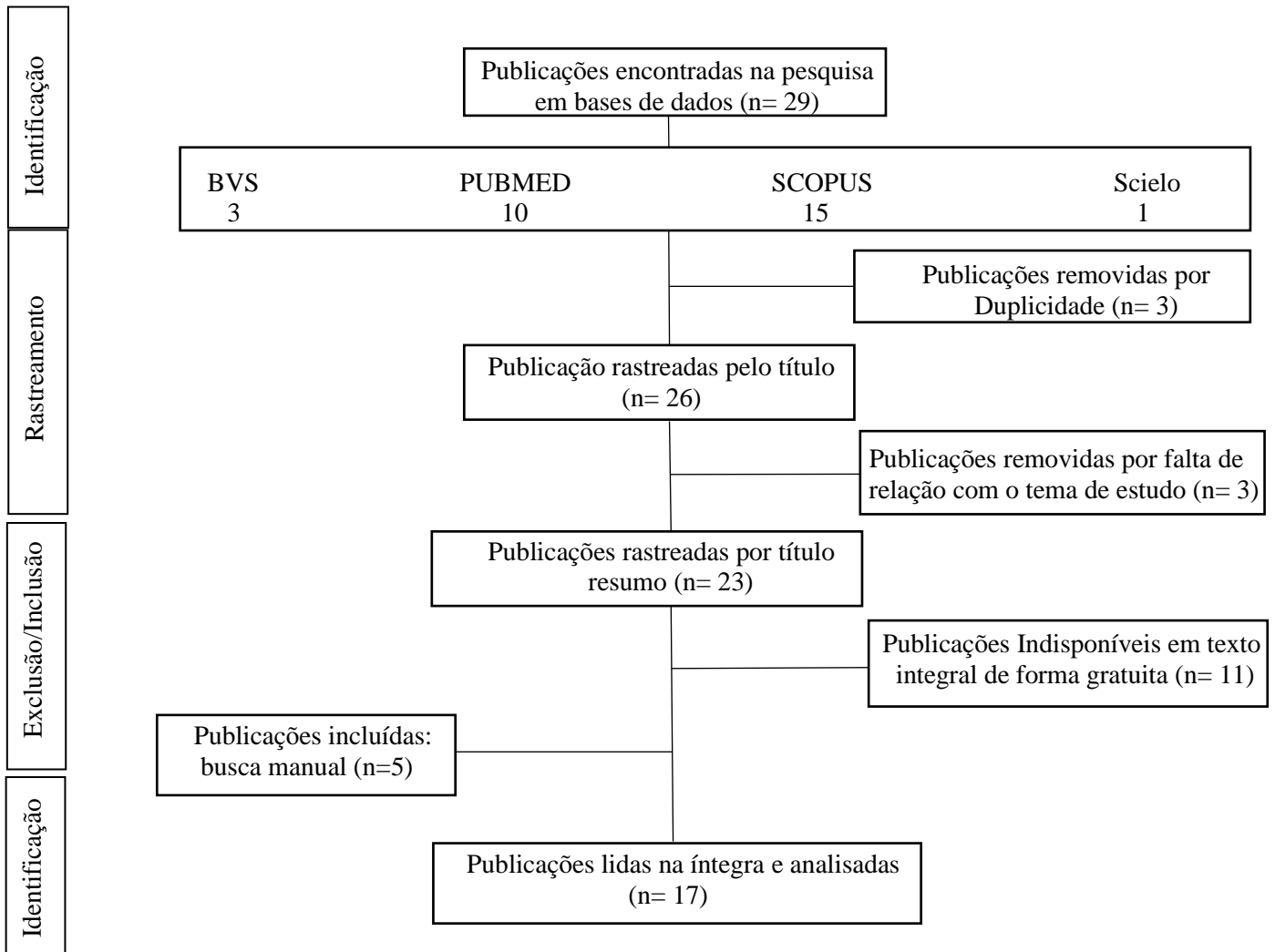


Figura 1. Fluxograma da revisão de literatura adaptado de Moher et al¹⁶

Autores e data	Título	Resumo
IM Shapey et al, 2012	Spontaneously perforated pyometra: an unusual cause of acute abdomen and pneumoperitoneum	O pneumoperitônio geralmente está associado à perfuração gastrointestinal ou após procedimentos cirúrgicos e endoscópicos. Relatamos um caso raro de piometra espontaneamente perfurada apresentando peritonite generalizada e pneumoperitônio. A perfuração do útero também é incomum e frequentemente associada à presença de um dispositivo intrauterino, útero grávido ou malignidade. Nosso caso ilustra a importância do conhecimento clínico das doenças ginecológicas agudas e neoplásicas, que não raramente são encontradas pelo cirurgião geral. Além disso, uma boa apreciação da anatomia pélvica e uma estreita colaboração com colegas ginecologistas são essenciais, pois a intervenção cirúrgica é frequentemente necessária.
Begum Yildizhan et al, 2006	Spontaneous Perforation of Pyometra: a case report	Piometra é o acúmulo de material purulento na cavidade uterina. Sua incidência relatada é de 0,01-0,5% em pacientes ginecológicos; porém, em pacientes idosos, sua incidência é de 13,6%. A causa mais comum de piometra são as doenças malignas do trato genital e as consequências do seu tratamento (radioterapia). Outras causas são tumores benignos como leiomioma, pólipos endometriais, cervicite senil, oclusão cervical após cirurgia, infecções puerperais e anomalias cervicais congênitas. A ruptura espontânea do útero é uma complicação extremamente rara da piometra. Até onde sabemos, apenas 21 casos de perfuração espontânea de piometra foram relatados na literatura inglesa desde 1980. Este artigo relata um caso adicional de ruptura uterina espontânea.
Zohreh Yousefi et al, 2014	Spontaneous Uterine Perforation Caused by Pyometra: A Case Report	Piometra é um acúmulo de material purulento ou pus na cavidade uterina. A perfuração espontânea do útero por piometra é rara. Este trabalho representa uma apresentação clínica e manejo de uma perfuração uterina espontânea causada por piometra. Apresentação do caso: Este é um relato de caso de perfuração espontânea associada a piometra secundária a neoplasia cervical. A paciente foi submetida a laparotomia exploradora com histerectomia total e salpingo-ooforectomia bilateral. Conclusões: Deve-se considerar a ruptura espontânea de piometra secundário à câncer de colo uterino em casos de abdome agudo em pacientes idosos.

<p><u>Hiroyuki Yazawa</u> et al, 2020.</p>	<p>Generalized peritonitis secondary to spontaneously perforated pyometra in elderly women: two cases with different clinical courses and surgical approaches and review of the literature</p>	<p>Descrevemos dois casos de piometra espontaneamente perfurada (PPS) em mulheres idosas tratadas com duas abordagens cirúrgicas diferentes. Uma mulher de 88 anos foi submetida a laparotomia de emergência para diagnóstico presumido de perfuração do trato gastrointestinal (GI). Durante a cirurgia, foram identificados SPP e um tumor do cólon sigmóide. Foi realizada histerectomia total e ressecção do cólon sigmóide. Apesar dos exaustivos tratamentos pós-operatórios, o paciente faleceu no dia pós-operatório (POD) 189 devido a peritonite e pneumonia. Uma mulher de 93 anos com abdome agudo foi diagnosticada com piometra grave e tratada principalmente com drenagem transcervical. Devido à progressão da peritonite generalizada, foi realizada cirurgia laparoscópica. No intraoperatório, foi identificada cicatriz de perfuração de corpo uterino, levando ao diagnóstico de PSP. Apenas irrigação e drenagem peritoneal foram realizadas, considerando sua idade avançada. Ela melhorou e recebeu alta hospitalar no 35º DPO. O prognóstico para SPP às vezes é ruim, especialmente em mulheres mais velhas. A intervenção cirúrgica minimamente invasiva pode ser considerada para tratamento primário nesses casos.</p>
<p>Kaname Uno et al, 2016.</p>	<p>A Case Report and Literature Review of Spontaneous Perforation of Pyometra</p>	<p>Piometra é definida como um acúmulo de material purulento na cavidade uterina. A perfuração espontânea é uma complicação muito rara da piometra. Os achados clínicos da piometra perfurada são semelhantes à perfuração do trato gastrointestinal e outras causas de abdome agudo.</p>
<p>Ki Hoon Kim et al, 2020</p>	<p><u>Pneumoperitoneum Caused by the Spontaneous Perforation of a Pyometra in an 80-Year-Old Woman: A Case Report</u></p>	<p>A piometra é uma condição rara que é definida como o acúmulo de material purulento na cavidade uterina causado por uma oclusão à drenagem natural do útero. Raramente são relatados casos de piometra. Os sintomas da piometra podem ser inespecíficos, resultando em um atraso ou erro de diagnóstico que pode, posteriormente, aumentar o risco de perfuração da piometra. Uma vez que uma piometra se rompe, o paciente desenvolve peritonite abdominal aguda e generalizada. Este relato de caso descreve peritonite difusa causada pela perfuração espontânea de uma piometra em uma mulher que foi diagnosticada no pré-operatório e tratada com sucesso por laparotomia de emergência</p>
<p>Ming-Shian Tsai et al, 2006.</p>	<p>Pneumoperitoneum due to spontaneously perforated pyometra</p>	<p>Uma mulher de 40 anos com diabetes de longa data apresentou-se pronto-socorro com febre (temperatura, 39,5°C) e dor difusa em abdômem. Na admissão, apresentava abdome distendido com rigidez muscular, sinal de Blumberg, uma contagem de leucócitos de 23.530 por milímetro cúbico e uma proteína C-reativa de 27,5 mg por decilitro. Uma radiografia de tórax, obtida durante ao paciente estava ereto, apresentava ar livre subfrênico bilateral. A tomografia computadorizada mostrou um grande abscesso (11 cm) contendo ar no abdome inferior. Na laparotomia,</p>

		uma área necrótica perfurada no fundo uterino e ascite infectada foram observados. O paciente foi tratada com histerectomia subtotal e drenagem e teve uma recuperação sem intercorrências.
Konishi Y et al, 2016.	Uterine perforation of pyometra in a cervical cancer: A case report and literature review	Ruptura espontânea de câncer do colo do útero associada à piometra resultando em peritonite é uma complicação extremamente rara, com apenas 10 casos relatados na literatura inglesa até o momento. Este é o primeiro relato a descrever piometra perfurante espontânea em câncer de colo de útero avançado tratado com drenagem externa com tubo de drenagem permanente na cavidade uterina.
Motoji Sawabe et al, 1995.	OCCASIONAL REVIEW: Spontaneous Uterine Perforation as a Serious Complication of Pyometra in Elderly Females	Aceitamos este relato de caso para publicação para informar aos leitores que a piometra é uma entidade em si com um significado além da patologia subjacente, como carcinoma do colo do útero ou endométrio. A mensagem dos autores é que a piometra precisa de tratamento por dilatação cervical, além de complicações associadas, incluindo peritonite e septicemia como resultado de perfuração do útero. Resumo: A perfuração uterina espontânea da piometra está intimamente relacionada à involução uterina fisiológica e requer um diagnóstico correto, intervenção cirúrgica rápida e administração de antibióticos.
M Imachi et al, 1993.	Spontaneous perforation of pyometra presenting as generalized peritonitis in a patient with cervical cancer	Piometra é um evento relativamente comum. No entanto, é extremamente raro que essa condição perfure espontaneamente o peritônio e, até o momento, apenas 14 casos foram relatados na literatura inglesa. Recentemente, experimentamos um caso como esse em uma paciente com câncer de colo do útero. As características clínicas, achados patológicos, diagnóstico, terapia e resultado desses 15 casos foram revisados. Apenas 5 casos foram associados a doenças malignas, consistindo em 2 cânceres cervicais, 2 cânceres de cólon e 1 câncer endometrial. Todos os pacientes desenvolveram peritonite generalizada e 4 pacientes morreram desta. O diagnóstico pré-operatório correto foi difícil. Portanto, a terapia imediata e adequada é importante.
Akimasa Inui et al, 1999	Generalized peritonitis with pneumoperitoneum caused by the spontaneous perforation of pyometra without malignancy: Report of a case	A perfuração espontânea é uma complicação muito rara da piometra. Relatamos o caso de uma mulher de 88 anos que apresentou rigidez muscular e ar livre em radiografias de abdome. Perfuração do trato gastrointestinal foi diagnosticada no pré-operatório, e uma laparotomia de emergência foi realizada. Realizou-se histerectomia total com salpingo-ooforectomia bilateral sob o diagnóstico de peritonite generalizada por perfuração espontânea de piometra. A cultura do líquido purulento da cavidade abdominal mostrou apenas <i>Escherichia coli</i> , sem bactérias anaeróbias. O exame histológico revelou piometra com necrose do endométrio e sem evidência de malignidade. O paciente recebeu alta no 68º dia de pós-operatório sem complicações maiores. A

		<p>piometra é uma causa incomum de peritonite, mas deve ser considerada como um possível diagnóstico em mulheres idosas com abdome agudo. Após este relato de caso, discutimos os problemas associados ao estabelecimento de um diagnóstico pré-operatório correto de peritonite generalizada causada por perfuração espontânea de piometra.</p>
<p>Michi Ikeda et al, 2013</p>	<p>Spontaneous Perforation of Pyometra: A Report of Seven Cases and Review of the Literature</p>	<p>A perfuração espontânea de piometra é muito rara e está associada a mau prognóstico. O presente estudo teve como objetivo avaliar as características clínicas e os fatores prognósticos para a sobrevivência dos pacientes. Relatamos 7 pacientes com ruptura espontânea de piometra. Também revisamos 47 casos publicados adicionais. Assim, todos os 54 pacientes foram analisados quanto à mortalidade. Resultados: Investigamos o prognóstico em 44 dos 54 pacientes, excluindo 8 pacientes com desfecho não documentado e 2 que morreram de outras doenças. A taxa de mortalidade foi de 25% (11 de 44). Na análise univariada, variáveis como idade, diagnóstico pré-operatório correto, comorbidades, presença de malignidade e histerectomia não foram significativas entre pacientes sobreviventes e falecidas. Em culturas bacterianas da cavidade peritoneal, os organismos etiológicos mais comuns foram <i>Escherichia coli</i> e anaeróbios como as espécies <i>Bacteroides</i> e <i>Peptococcus</i>. A taxa de isolamento de bactérias anaeróbicas foi significativamente aumentada em pacientes que morreram (odds ratio, 6,33; intervalo de confiança de 95%, 1,28-31,02; p = 0,04). Conclusão: A antibioticoterapia para <i>E. coli</i> e anaeróbios deve ser considerada em pacientes com perfuração espontânea de piometra.</p>
<p>Atsunori Nakao¹ et al, 2000</p>	<p>Generalized peritonitis due to spontaneously perforated pyometra presenting as pneumoperitoneum: Report of a case</p>	<p>Relatamos um caso raro de peritonite generalizada devido a uma piometra rompida em uma mulher de 86 anos, e realizamos uma revisão da literatura japonesa anterior. O paciente apresentou defesa muscular e sensibilidade rebote em abdôme. A tomografia computadorizada (TC) revelou uma massa cística na cavidade peritoneal, na qual foi observado nível hidroaéreo. Pneumoperitônio ao redor do útero devido à produção de gás de bactérias anaeróbicas foi observado em uma TC. Na laparotomia, o útero estava marcadamente aumentado com área necrótica no fundo uterino, que se encontrava perfurado. Realizou-se histerectomia supra-vaginal e drenagem. Encontramos apenas oito casos de piometra rota apresentando-se como pneumoperitônio na literatura japonesa entre 1977 e 1999. A causa mais comum de pneumoperitônio é uma perfuração do trato gastrointestinal. No entanto, outras possíveis causas, como observadas em nosso paciente, também devem ser levadas em consideração. Embora seja raro, uma piometra perfurada também deve ser considerada</p>

		quando mulheres idosas apresentam dor abdominal aguda.
Ikematsu Yoshito et al.1996.	Spontaneous Perforated Pyometra Presenting as Pneumoperitoneum	A piometra perfurada espontânea apresentando-se como pneumoperitônio é extremamente rara. Relato de caso: Mulher japonesa de 80 anos com piometra perfurante espontânea apresentando-se como pneumoperitônio. O paciente veio ao nosso instituto com dor abdominal intensa. O exame abdominal de rotina mostrou defesa muscular e as radiografias simples de tórax revelaram gás livre infradiafragmático. A tomografia computadorizada subsequente também demonstrou pneumoperitônio. A laparotomia foi realizada com base em um diagnóstico provisório de perfuração do trato gastrointestinal, mas revelou uma piometra perfurada. Foi realizada histerectomia simples. O diagnóstico histológico da peça cirúrgica foi endometrite aguda sem neoplasia. O presente relato é o terceiro caso de piometra perfurada espontânea com pneumoperitônio até o momento. Conclusão: Embora a doença uterina que se apresente como pneumoperitônio seja rara em pacientes idosas com abdome agudo, a possibilidade de uma piometra perfurada deve ser considerada no diagnóstico diferencial.
Vasilios Tanos et al, 2019	Uterine scar rupture - Prediction, prevention, diagnosis, and management	A crescente taxa de cesarianas eletivas e indicadas em todo o mundo levou a novas patologias e desafios de gestão. O número de pacientes submetidas à prova de trabalho de parto após cesariana (TOLAC) também está aumentando. Três sociedades profissionais fornecem diretrizes detalhadas baseadas em evidências científicas para o manejo de pacientes que tentam parto vaginal após cesariana (VBAC). No entanto, eles não fornecem nenhuma recomendação sobre os passos cirúrgicos reais a serem seguidos para minimizar os riscos de ruptura uterina (RU) durante o TOLAC. A condição da cicatriz uterina, o manejo intraparto e o estado de saúde materna correlacionam-se com o risco de ruptura da cicatriz uterina e fornecem orientação para a elegibilidade da parturiente ao TOLAC. A taxa de sucesso de TOLAC e parto vaginal, conforme relatado pelos maiores estudos, está entre 60% e 77%. A ruptura uterina é mais prevalente em pacientes VBAC-2 (1,59%) em contraste com VBAC-1 (0,72%). Além disso, pacientes VBAC-2 têm maior incidência de cesariana histerectomia 0,56% vs. 0,19% para VBAC-1. As chances de sucesso do VBAC aumentam quando o intervalo intergestacional/interparto é inferior a 6,3 anos e inferior a 24 meses, respectivamente. Não foi detectada diferença entre as técnicas de fechamento da incisão uterina dos resultados anteriores do CS e do TOLAC, embora o fechamento da incisão uterina do SC em 2 camadas pareça ser praticado mais amplamente. Nicho ou istmocele apresenta outra complicação da SC. A infertilidade secundária devido

		<p>ao nicho, eventualmente direcionará ao reparo histeroscópico ou laparoscópico, dependendo da espessura miometrial residual (TMR) medida pela US. Quando o TRM estiver abaixo de 3 mm ou 2,5 mm pode ser realizada cirurgia, para evitar qualquer RU espontânea em caso de gravidez. O monitoramento por US da cicatriz de hysterotomia após miomectomia pode detectar hematoma. Em pacientes com dor pós-operatória intensa, mas hemodinamicamente estável, o acompanhamento pelo exame de US pode direcionar a decisão de manejo. Naqueles pacientes com sangramento ativo e piora da hysterotomia, o edema cicatricial será uma indicação para cirurgia. Não há evidências firmes sobre qual tipo de fio, nó ou sequência de sutura é mais favorável para reduzir o risco de RU após VBAC ou hysterotomia após miomectomia.</p>
Zohreh Yousefi et al, 2014	Spontaneous uterine perforation caused by pyometra: a case report	<p>Piometra é um acúmulo de material purulento ou pus na cavidade uterina. A perfuração espontânea do útero por piometra é rara. Esta é uma apresentação clínica e manejo de uma perfuração. Este é um relato de caso sobre perfuração espontânea associada a piometra secundária a neoplasia cervical. A paciente foi submetida a laparotomia exploradora com hysterectomia total e salpingo-ooforectomia bilateral. Deve-se considerar a ruptura espontânea de piometra secundária a câncer do colo do útero em casos de abdome agudo em pacientes idosos.</p>
Paulo Melo et al	Perforation of pyometra presenting as obstructive acute abdomen and peritonitis: a case report	<p>Relatamos um caso raro de uma mulher pós-menopausa com 67 anos de idade, a qual apresentou como peritonite difusa secundária a perfuração espontânea de piometra com abdômen agudo obstrutivo. Durante a laparotomia foi realizada hysterectomia abdominal subtotal com salpingo-ooforectomia bilateral. A histopatologia determinou a existência de carcinoma de células escamosas moderadamente diferenciado do útero. Apesar dos cuidados intensivos, a paciente veio a óbito por falência múltipla de órgãos decorrente de sepse no primeiro dia do pós-operatório. Este caso mostra a importância da suspeita clínica sobre as doenças ginecológicas agudas que se apresentam como doenças sistêmicas na sala de emergência</p>

Quadro 2. Resumo das publicações selecionadas para análise.

Tomando como base o ano de publicação dos trabalhos selecionados, podemos reparar pelo Gráfico 1, a homogeneidade entre as publicações por ano demonstrando o padrão de ocorrência.

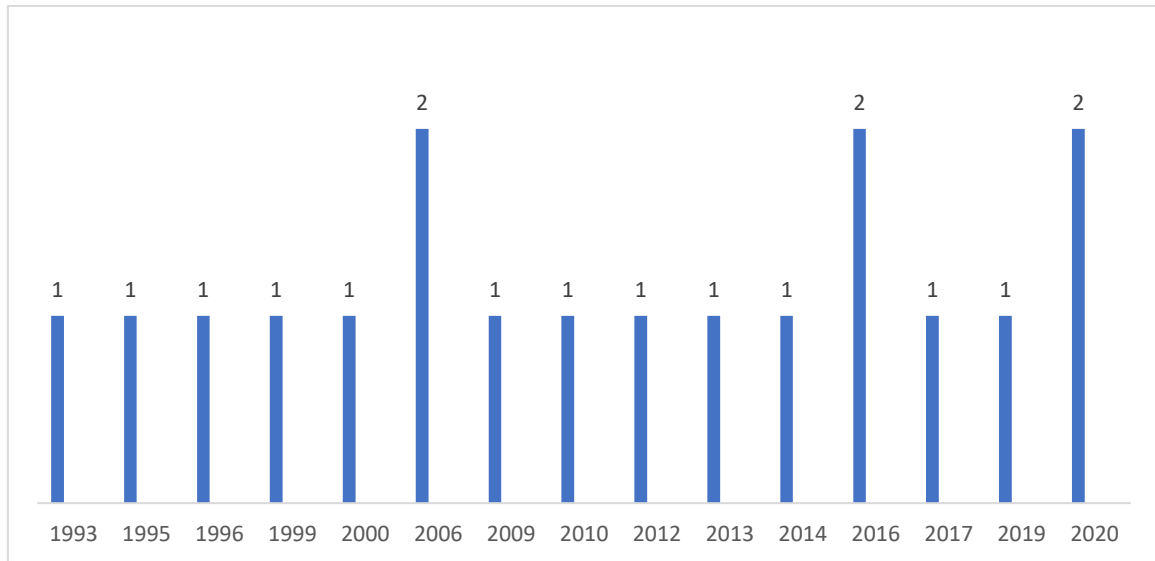


Gráfico 1. Número de trabalhos analisados por ano de publicação.

3. DISCUSSÃO

Com a análise dos 17 artigos selecionados na realização desta análise, podemos perceber semelhanças marcantes entre as pacientes portadoras dessa afecção. A piometra, é definida como o acúmulo de pus na cavidade uterina resultante da inadequada drenagem de secreções endometriais através do colo uterino. [2,4,6,11] Por si só é uma condição incomum, acometendo principalmente mulheres na pós-menopausa, raramente na faixa etária pré-menopausa, é comumente causada por tumores ginecológicos benignos ou malignos, cervicite atrófica com o envelhecimento, infecção puerperal, cervicite por radiação, uso prolongado de dispositivo intrauterino ou anomalias uterinas congênitas. [1,3,4] Os sintomas clínicos são classicamente a tríade: corrimento vaginal purulento, sangramento pós-menopausa e dor em abdômen inferior, sendo a febre também descrita na literatura como sintoma frequente [10,11,13, 19].

Várias doenças malignas e benignas têm sido descritas como causa de piometra, sendo a malignidade e as sequelas da radioterapia as causas mais comuns, seguidas de condições benignas e congênitas do colo do útero, bem como dispositivos intrauterinos (DIUs) [1,3,4,5,6]. Um estudo realizado em Taiwan em 2010, revelou que a perfuração espontânea do útero apresenta dois picos de incidência: primeiro, em mulheres em idade fértil e associada a útero gravídico ou presença de um DIU; segundo, em mulheres idosas na pós-menopausa e associado à piometra. [3]

PEP é rara, com apenas 36 casos documentados até 2011 segundo estudo de revisão realizado por Yu-Che Ou [3], muitos dos quais ocorreram na Ásia Oriental. A malignidade foi a causa em 11 casos (30%), leiomioma em 2 (5%) e há não houve causa aparente nos casos restantes. [3] os pacientes com piometra perfurada estavam em sua maioria na sétima ou oitava década, com apenas dois casos de pacientes mais jovens, um com 34 anos e outro com 41 anos. A idade ao diagnóstico variou de 34 a 92 anos com média de 75,3 anos (3)

Table 1 Summary of reported cases of spontaneous perforation of pyometra after Yildizhan *et al.*'s review⁵ (since 2003)

Case	Authors (year)	Age	Symptoms	Preoperative diagnosis	Related malignancy	Treatment
1	Omori <i>et al.</i> (2003) ⁶	78	AP	Pneumoperitoneum	-	TAH
2	Nuamah <i>et al.</i> (2006) ⁹	79	AP, F, V	Generalize peritonitis	-	TAH+BSO
3†	Shahid <i>et al.</i> (2006) ¹⁰	80	AP	Perforated sigmoid diverticulum	Cervical cancer	1. Repair of perforation 2. TAH+BSO
4	Chan <i>et al.</i> (2006) ¹¹	73	AP, Shock	Perforated Pyometra	-	TAH+BSO
5	Tsai & Wu (2006) ¹²	40	AP, F	Pneumoperitoneum	-	Subtotal hysterectomy
6	Geranpayeh <i>et al.</i> (2006) ⁷	63	AP, F, V	Perforated gastrointestinal tract	-	TAH+BSO
7	Lee <i>et al.</i> (2007) ¹³	60	AP, F	Perforated gastrointestinal tract	Cervical cancer	TAH+BSO
8	Saha <i>et al.</i> (2008) ¹⁴	60	AP	Perforated gastrointestinal tract	-	TAH+BSO
9†	Ou <i>et al.</i> (2008, current case)	78	AP, F	Pneumoperitoneum Perforated peptic ulcer	Rectal Cancer	1. TAH+BSO 2. Proctectomy
10	Ou <i>et al.</i> (2008, current case)	54	AP, F	Pneumoperitoneum	-	TAH+BSO+right hemicolectomy due to ischemia
11‡	Ou <i>et al.</i> (2008, current case)	78	AP	Pyometra	Cervical CIS	TAH+BSO
12‡	Ou <i>et al.</i> (2008, current case)	80	AP	Pneumoperitoneum Perforated peptic ulcer	Cervical cancer post Radiation	1. Drainage 2. Drainage, resection of small bowel
13‡	Ou <i>et al.</i> (2008, current case)	73	AP, F	Cervical cancer Pyometra	Cervical cancer	TAH+BSO+Lymphadenectomy
14	Ou <i>et al.</i> (2008, current case)	81	AP, F	Generalize peritonitis	-	TAH+ resection of small bowel

†Laparotomy was performed twice in cases 3, 9, and 12 due to persistent symptoms or recurrent pyometra. Colo-rectal cancer was not diagnosed during first surgery in case 9.

‡Preoperative diagnosis of pyometra was made in case 11 and 13, because cervical malignancy was suspected before acute abdomen. AP, abdominal pain; BSO, bilateral salpingo-oophorectomy; CIS, carcinoma *in situ*; F, fever; TAH, total abdominal hysterectomy; V, vomiting.

TABELA 1 - Resumo dos casos relatados de perfuração espontânea de piometra após revisão de Yildizhan *et al.* no período de 2003 à 2011 [2]

Um possível fator de risco observado nesse trabalho foi a hipoalbuminemia, presente em 13% dos casos, ainda sob o viés de que nem todas as pacientes realizaram o exame [3]. Dos 36 casos com perfuração uterina espontânea descritos até 2011, a maioria dos casos (97%, 35/36) foi submetida a laparotomia exploradora por indicação de pneumoperitônio, com suspeita de perfuração do trato gastrointestinal. Apenas quatro casos foram suspeitos de perfuração uterina antes da cirurgia, e outros dois casos foram diagnosticados no pré-operatório por suspeita de neoplasia cervical no ambulatório [1, 3, 4] Ki Hoon Kim elencou em seu trabalho as principais causas de pneumoperitônio por causas que não sejam as perfurações gastrointestinais: [6]

Yu-Che Ou *et al.*, observaram em seu estudo que 14 pacientes com piometria não perfurada que deram entrada da emergência, onde se observou que mais de 50% não possuíam os sintomas clássicos, como sangramento, corrimento vaginal, dor em abdominal inferior e aumento uterino, resultando em diagnóstico tardio e perfuração de piometra. [3] O diagnóstico pré-operatório torna-se complicado nesses casos onde os sintomas são inespecíficos, ressaltando a importância de uma história clínica e exame físico bem feitos.

Cause	
Thoracic	PEEP ventilation
	Pneumothorax/pneumomediastinum
	Bronchoscopy
	Cardiopulmonary resuscitation
	Intrathoracic sepsis
	Thoracic trauma/barotrauma
Abdominal	Postoperative: after laparotomy/laparoscopy
	PEG tube placement
	Pneumatosis cystoides intestinalis
	Peritoneal dialysis
	Spontaneous bacterial peritonitis
Gynecologic	Vaginal douching
	Vaginal insufflation
	Post-partum exercise
	Knee-chest exercise
	Gynecologic examination procedures
	Pelvic inflammatory diseases
	Coitus
	Ovarian cancer
Other and idiopathic	Cocaine use
	Scleroderma
	Aquatic sports, scuba diving

PEEP = positive end-expiratory pressure; PEG = percutaneous endoscopic gastrostomy.

Tabela 2- principais causas de pneumoperitônio por causas não gastrointestinais descritas por Ki Hoon Kim ^[6]

Um trabalho japonês de 2020 realizou uma revisão da literatura e encontrando 60 casos de PSP com dados sobre diagnóstico pré-operatório, tratamento cirúrgico (histerectomia) e prognóstico (mortalidade) até o ano de 2018. Os resultados aparecem na tabela abaixo. O diagnóstico pré-operatório preciso de perfuração de píometra foi alcançado em apenas 28,3% dos casos. Embora peritonite generalizada ou pneumoperitônio tenham sido os outros diagnósticos pré-operatórios nesses pacientes, a perfuração do trato GI foi o diagnóstico pré-operatório mais comum (41,7%). A taxa de mortalidade chegou a 26,7%. Em relação às intervenções cirúrgicas, 52 casos (86,7%) envolveram histerectomia e apenas 13,3% das pacientes foram tratadas com drenagem, irrigação peritoneal ou sutura do local perfurado sem histerectomia. A mortalidade em pacientes com e sem histerectomia foi de 26,9% e 25,0%, respectivamente. ^[4]

Revisão da literatura sobre diagnóstico pré-operatório, intervenção cirúrgica e taxa de mortalidade na PSP.

	Nº de casos (n = 60)#	%
Idade: média (intervalo)	72,4 (34-92)	-
Diagnóstico pré-operatório de SPP*	17	28,3
Diagnóstico pré-operatório de perfuração do trato GI**	25	41,7
Com câncer de útero	9	15,0
Mortalidade:total	16	26,7
<i>com histerectomia</i>	14/52	26,9
<i>sem histerectomia</i>	2/8	25,0

[Abrir em uma janela sep.](#)

*SPP: piometra perfurada espontaneamente. **IG: gastrintestinal

Tabela 3 – Diagnóstico pré-operatório e mortalidade em pacientes com piometra perfurada, descritos por Hiroyuki Yazawa ^[4]

Os microrganismos mais relacionados são os que habitam o trato genital: *Escherichia coli* e *Bacteroides fragilis*. ^[3] No nosso caso, a paciente não apresentou nenhuma cultura positiva durante o internamento, seja de líquido abdominal, hemocultura, urocultura ou cultura de ponta de cateter.

Diagnóstico pré-operatório de perfuração espontânea piometra é difícil, mas o manejo inicial permanece o mesmo que o de peritonite generalizada ou perfuração gastrointestinal: ressuscitação imediata, antibióticos e investigação radiológica. ^[1,2,3,4,5,6] Embora a TC seja frequentemente indicada em tais circunstâncias o diagnóstico radiológico preciso de piometra espontaneamente perfurada ainda pode ser difícil, especialmente quando a imagem é revisada no cenário de urgência e muitas vezes não por um radiologista especializado, sendo fundamental o exame clínico e físico detalhado. ^[1,3]

Dado que a piometra pode evoluir com ausência de sintomas ginecológicos devido oclusão do colo uterino até complicar em pneumoperitônio o diagnóstico muitas vezes não é possível até que a laparotomia seja realizada. ^[1,2,3,4,5,6,7,8,9,10,11,12,13,14] Portanto, a ultrassonografia pélvica é necessária em pacientes com febre desconhecida e dor abdominal, principalmente em pacientes de alto risco, como: idade avançada, doença sistêmica, tumores ginecológicos malignos ou benignos, cervicite por radiação e anomalias congênitas. ^[3,8,10]

Histectomia abdominal total, com ou sem salpingo-ooforectomia bilateral e lavagem peritoneal abundante é o tratamento cirúrgico definitivo na maioria dos pacientes descritos na literatura. ^[1,3,4,6] As pacientes que possuem piometra não perfurada, podem receber o tratamento conservador e drenagem pelo óstio do colo do útero. ^[3,5] A ressecção do cólon também pode ser necessária em casos de fistulização colo-uterina ou malignidade, como no caso descrito. A mortalidade por piometra perfurada espontaneamente ultrapassa 40% em alguns estudos e, mais uma vez, destaca a importância do diagnóstico diferencial na emergência. ^[1]

Como a maioria dos pacientes com perfuração espontânea de piométria é idosa e com baixo status performance, a histectomia abdominal de emergência pode ser muito invasiva devido ao tempo operatório prolongado e à perda excessiva de sangue no intraoperatório. Para pacientes em condições precárias, tratamentos cirúrgicos minimamente invasivos como sutura do miométrio perfurado, irrigação da cavidade abdominal e drenagem trans-abdominal e/ou transcervical podem ser selecionados como intervenções cirúrgicas primárias de emergência. A cirurgia laparoscópica oferece uma escolha menos invasiva. ^[4,5]

3 CONCLUSÕES

O cirurgião deve ficar atento ao diagnóstico diferencial de PEP em pacientes com quadro de abdôme agudo com pneumoperitônio em mulheres menopausadas, oncológicas e com hipoalbuminemia, mesmo que não apresentem sintomas ginecológicos clássicos. O exame físico ginecológico com espécuro, a ultrassonografia transvaginal e tomografia computadorizada ocasionalmente podem revelar uma perfuração da parede uterina, e podem ser as ferramentas mais úteis para o diagnóstico dessa rara doença.

A histerectomia abdominal total, com ou sem salpingo-ooforectomia bilateral e lavagem peritoneal abundante foi o tratamento cirúrgico definitivo na maioria dos pacientes descritos na literatura. ^[1,3,5,8,10,11] Porém, como a maioria dos pacientes com perfuração espontânea de piométria é idosa e com baixo status performance, tratamentos cirúrgicos minimamente invasivos como sutura do miométrio perfurado, irrigação da cavidade abdominal e drenagem trans-abdominal e/ou transcervical podem ser selecionados como intervenções cirúrgicas primárias de emergência. A cirurgia laparoscópica oferece uma escolha menos invasiva. ^[4,5,6]

REFERÊNCIAS

1. IM Shapey, T Nasser, P Dickens, M Haldar, MH Solkar. Spontaneously perforated pyometra: an unusual cause of acute abdomen and pneumoperitoneum. *Ann R Coll Surg Engl* 2012; 94: e246–e248 doi 10.1308/003588412X13373405387410
2. Begum Yildizhan, Esra Uyar, Alper Şişmanoglu, Gülferm Güllüoğlu, and Zehra N. Kavak. Spontaneous Perforation of Pyometra: A Case Report. Hindawi Publishing Corporation *Infectious Diseases in Obstetrics and Gynecology* Volume 2006, Article ID 26786, Pages 1–3 DOI 10.1155/IDOG/2006/26786
3. Yu-Che Ou, Kuo-Chung Lan, Hao Lin, Ching-Chou Tsai and Chan-Chao ChangChien. Clinical characteristics of perforated pyometra and impending perforation: Specific issues in gynecological emergency, *J. Obstet. Gynaecol. Res.* Vol. 36, No. 3: 661–666, June 2010, doi:10.1111/j.1447-0756.2010.01184.x.
4. Hiroyuki Yazawa and Karin Imaizumi. Generalized peritonitis secondary to spontaneously perforated pyometra in elderly women : two cases with different clinical courses and surgical approaches and review of the literature. *Fukushima J. Med. Sci.*, Vol. 66, No. 1, 2020
5. Kaname Uno, MD, Sho Tano, MD, Masato Yoshihara, MD, Michinori Mayama, MD, Mayu Ukai, MD, Yasuyuki Kishigami, MD, Yoshitomo Nishikawa, MD Yasushi Takeichi, MD, PHD, and Hidenori Oguchi, MD, PHD. A case report and literature review of spontaneous perforation of pyometra. *The Journal of Emergency Medicine*, Vol. 50, No. 5, pp. e231–e236, 2016 Copyright, 2016 Elsevier Inc. Printed in the USA. All rights reserved
6. Ki Hoon Kim. Pneumoperitoneum Caused by the Spontaneous Perforation of a Pyometra in an 80-Year-Old Woman: A Case Report, Journal homepage: [http:// www.jacs.or.kr](http://www.jacs.or.kr) <https://doi.org/10.17479/jacs.2020.10.2.62>
7. Ming-Shian Tsai, M.D. Ming-Hsun Wu, M.D. Pneumoperitoneum Due to Spontaneously Perforated Pyometra National Taiwan University Hospital Taipei 100, Taiwan. *n engl j med* 354;21 www.nejm.org may 25, 2006
8. Konishi Y, Kagabu S, Mori K, Kato M.J. Uterine perforation of pyometra in a cervical cancer: A case report and literature review. *Obstet Gynaecol.* 2016;36(3):378-9. doi: 10.3109/01443615.2015.1072809.
9. Motoji Sawabe', MD, Kaiyo Takubo', MD, Yukiyoshi Esaki', MD, Nobuhiko Hatano', MD, Toshio Noro', MD and Mitsuhiro Nokubi3, MD. Spontaneous Uterine Perforation as

- a Serious Complication of Pyometra in Elderly Females. *Austr NZ J Obsrer Gynaecol* 1995; 35: I: 81 DOI: 10.1111/j.1479-828x.1995.tb01840.x
10. M Imachi , S Tanaka, S Ishikawa, K Matsuo. Spontaneous perforation of pyometra presenting as generalized peritonitis in a patient with cervical câncer. *Gynecol Oncol.* 1993 Sep; 50 (3):38 4 -8. doi: 10.1006/gyno.1993.1231
 11. Akimasa Inui¹, Atsunori Nitta¹ , Atsushi Yamamoto¹ , Soon-Myoung Kang¹, Isao kanehara¹ , Hajime Tanaka¹ , et all. Generalized Peritonitis with Pneumoperitoneum Caused by the Spontaneous Perforation of Pyometra Without Malignancy: Report of a Case. *Surg Today Jpn J Surg* (1999) 29:935–938. doi:10.1007/bf02482791
 12. Michi Ikeda Toshifumi Takahashi Hirohisa Kurachi. Spontaneous Perforation of Pyometra: A Report of Seven Cases and Review of the Literature. *Gynecol Obstet Invest* 2013;75:243–249 DOI: 10.1159/000349981
 13. Atsunori Nakao, Hisashi Mimura , Kenji Fujisawa, Kazuhiko Ezawa , Takahiro Okamoto , Hiromi Iwagaki , Hiroshi Isozaki , Norihisa Takakura , and Noriaki Tanaka. Generalized Peritonitis Due to Spontaneously Perforated Pyometra Presenting as Pneumoperitoneum: Report of a Case. *Surg Today* (2000) 30:454–457. doi:10.1007/s005950050624
 14. Ikematsu, Yoshito; Kitajima, Tomoo; Kamohara, Yukio; Inoue, Keiji; Maeda, Junpei; Amano, Minoru; Kohzak, Shuichi. *Spontaneous Perforated Pyometra Presenting as Pneumoperitoneum.(1996) Gynecologic and Obstetric Investigation, 42(4), 274–276.* doi:10.1159/000291980
 15. Vasilios Tanos, Zara Abigail Toney. Uterine scar rupture - Prediction, prevention. *Best Practice & Research Clinical Obstetrics & Gynaecology* Volume 59, August 2019, Pages 115-131 doi: 10.1016/j.bpobgyn.2019.01.009.
 16. Moher D, Liberati A, Tetzlaff J, Altman DG, The PRISMA Group. Preferred Reporting Items for Systematic Reviews and Meta-Analyses: The PRISMA Statement. *PLoS Med.* [serial on the Internet] 2009 Jul [cited 2016 May 17]; 6(7): [about 4 p.]. Available from: [https:// goo.gl/36MKoH](https://goo.gl/36MKoH).
 17. Minayo MCS. *Pesquisa Social: Teoria, método e criatividade.* 29^a ed. Petrópolis: Vozes; 2010.
 18. Zohreh Yousefi ; Noorieh Sharifi ; Maryam Morshedy, Spontaneous Uterine Perforation Caused by Pyometra: A Case Report *Iran Red Crescent Med J.* 2014 September; 16(9): e14491. DOI: 10.5812/ircmj.14491

19. Paulo Melo; Luis Jesuino Andrade; Fernando Elias Cruz; Emannuel Conrado. Perforation of pyometra presenting as obstructive acute abdomen and peritonitis: a case report J Bras Patol Med Lab, v. 53, n. 4, p. 270-272, August 2017.

APÊNDICE A – CARTA DE ANUÊNCIA IMIP

CARTA DE ANUÊNCIA

Declaramos para os devidos fins, que aceitaremos o (a) pesquisador (a) responsável Renato Brayner de Farias Xavier a desenvolver o seu projeto de pesquisa **PIOMETRA COMO DIAGNÓSTICO DIFERENCIAL DE PNEUMOPERITÔNIO: UMA REVISÃO DA LITERATURA**, cujo objetivo é realizar revisão bibliográfica a respeito do tema e discorrer sobre a importância do diagnóstico diferencial de pneumoperitônio em pacientes determinadas características clínicas e epidemiológicas.

Esta autorização está condicionada ao cumprimento do (a) pesquisador (a) aos requisitos da Resolução (citar qual 466/12 ou 510/16) e suas complementares, comprometendo-se a utilizar os dados pessoais dos participantes da pesquisa, exclusivamente para os fins científicos, mantendo o sigilo e garantindo a não utilização das informações em prejuízo das pessoas e/ou das comunidades.

Antes de iniciar a coleta de dados o protocolo deve ser aprovado pelo Comitê de Ética em Pesquisa Envolvendo Seres Humano do Instituto de Medicina Integral Prof. Fernando Figueira CEP-IMIP Credenciado ao sistema CEP/CONEP.

Recife, ___ de _____ de 2022

Chefia do Setor

(Assinatura e Carimbo)

APÊNDICE B – TCLE

TERMO DE CONSENTIMENTO LIVRE E ESCLARECIDO

(Participantes a partir dos 18 anos de idade)

Você está sendo convidado(a) a participar da pesquisa **PIOMETRA COMO DIAGNÓSTICO DIFERENCIAL DE PNEUMOPERITÔNIO: UMA REVISÃO DA LITERATURA**

porque (foi atendido (a) instituição). Para que você possa decidir se quer participar ou não, precisa conhecer os benefícios, os riscos e as consequências da sua participação.

Este é o Termo de Consentimento Livre e Esclarecido (TCLE) e tem esse nome porque você só deve aceitar participar desta pesquisa depois de ter lido e entendido este documento. Leia as informações com atenção e converse com o pesquisador responsável e com a equipe da pesquisa sobre quaisquer dúvidas que você tenha. Caso haja alguma palavra ou frase que você não entenda, converse com a pessoa responsável por obter este consentimento, para maiores explicações. Caso prefira, converse com os seus familiares, amigos e com a equipe médica antes de tomar uma decisão. Se você tiver dúvidas depois de ler estas informações, deve entrar em contato com o pesquisador responsável.

Após receber todas as informações e todas as dúvidas forem esclarecidas, você poderá fornecer seu consentimento, rubricando e/ou assinando em todas as páginas deste Termo, em duas vias (uma ficará com o pesquisador responsável e a outra, ficará com você, participante desta pesquisa), caso queira participar.

PROPÓSITO DA PESQUISA

Com nossa pesquisa temos o objetivo de:

- Realizar revisão da literatura a respeito do tema;
- Discutir a as semelhanças entres os casos encontrados na literatura
- Discorrer a respeito da importância do diagnóstico diferencial de penumoperitônio

PROCEDIMENTOS DA PESQUISA

O estudo tem caráter retrospectivo, com análise de dados de prontuários sem identificação dos participantes da pesquisa, os dados coletados serão mantidos em sigilo e confidencialidade. A coleta será realizada no Instituto de Medicina Integral Prof. Fernando Figueira (IMIP), um hospital de referência em emergência ginecológica, e que fornece um acompanhamento ambulatorial, exames complementares, diagnósticos, orientações de tratamento e acompanhamento dessas pacientes.

O estudo será realizado entre os meses de agosto de 2022 até outubro de 2022, utilizando dados do período de 2022.

BENEFÍCIOS

Esse estudo terá como benefícios o esclarecimento sobre a importância do diagnóstico diferencial de Pneumoperitônio em pacientes com determinado perfil clínico, tendo em vista a importância do diagnóstico precoce dessa afecção para o tratamento efetivo.

RISCOS

Apresenta riscos mínimos uma vez que é um estudo retrospectivo, sendo a coleta realizada com o uso de prontuários. Há possibilidade de violação da integridade dos prontuários, porém será evitado quaisquer danos físicos, cópias e rasuras.

CUSTOS

O participante não pagará por qualquer procedimento, medicação ou teste e/ou exame como parte desta pesquisa.

CONFIDENCIALIDADE

- Caso decida participar da pesquisa, as informações sobre a sua saúde e seus dados pessoais serão mantidas de maneira confidencial e sigilosa;
- Os seus dados somente serão utilizados depois de anonimizados.
- Apenas os pesquisadores autorizados terão acesso aos dados individuais, resultados de exames e testes.

- Mesmo que esses dados sejam utilizados para propósitos de divulgação e/ou publicação científica, sua identidade permanecerá em segredo.

PARTICIPAÇÃO VOLUNTÁRIA

- O participante tem plena liberdade de recusar-se a participar ou retirar seu consentimento, em qualquer momento, em qualquer fase da pesquisa, sem prejuízo ou penalização alguma, conforme a Resolução CNS 510 de 2016, Artigo 17, Inciso III e a Resolução CNS 466 de 2012, Artigo IV.3 item d);

- Caso decida interromper sua participação na pesquisa, a equipe de pesquisadores deve ser comunicada e a coleta de dados relativos à pesquisa será imediatamente interrompida e seus dados excluídos.

ACESSO AOS RESULTADOS DA PESQUISA

O participante pode ter acesso a qualquer resultado relacionado à pesquisa e se tiver interesse, poderá receber uma cópia destes resultados.

GARANTIA DE ESCLARECIMENTOS

O participante pode em qualquer etapa da pesquisa, pedir esclarecimentos de eventuais dúvidas e inclusive para tomar conhecimento dos resultados. Neste caso, por favor, ligue para o pesquisador responsável: Renato Brayner de Farias Xavier, no telefone (87) (99971-3888), em horário comercial, ou email: renato-brainer_2008@hotmail.com.

Esta pesquisa foi aprovada pelo Comitê de Ética em Pesquisa Envolvendo Seres Humanos (CEP) do IMIP. Caso você tenha alguma consideração ou dúvida sobre a pesquisa, entre em contato com o CEP-IMIP, que objetiva defender os interesses dos participantes da pesquisa, respeitando seus direitos e contribuir para o desenvolvimento da pesquisa desde que atenda às condutas éticas. O CEP-IMIP está situado à Rua dos Coelhos, nº 300, Boa Vista. Diretoria de Pesquisa do IMIP, Prédio Administrativo Orlando Onofre, 1º Andar tel: (81) 2122-4756 – Email: comitedeetica@imip.org.br. O CEP/IMIP funciona de 2ª a 6ª feira, nos seguintes horários: 07:00 às 11:30 h e 13:30 às 16:00h.

O Termo está sendo elaborado em duas vias, sendo que uma via ficará com o participante e a outra será arquivada com os pesquisadores responsáveis.

CONSENTIMENTO

Li as informações acima e entendi o propósito do estudo. Ficaram claros para mim quais são os procedimentos a serem realizados, os riscos, os benefícios e a garantia de esclarecimentos permanentes.

Entendi também que a minha participação é isenta de despesas e que tenho garantia do acesso aos dados e que minhas dúvidas serão explicadas a qualquer tempo.

Entendo que meu nome não será publicado e será assegurado o meu anonimato.

Concordo voluntariamente em participar desta pesquisa e sei que posso retirar o meu consentimento a qualquer momento, antes ou durante o andamento da pesquisa, sem prejuízo ou penalização alguma.

Eu, por intermédio deste, () CONCORDO, dou livremente meu consentimento para participar desta pesquisa. () NÃO CONCORDO.

___/___/___

Nome e Assinatura do Participante da Pesquisa

Data

___/___/___

Nome e Assinatura da Testemunha Imparcial

Data

Eu, abaixo assinado, expliquei completamente os detalhes relevantes desta pesquisa ao participante de pesquisa acima e/ou pessoa autorizada para consentir pelo mesmo.

___/___/___

Nome e Assinatura do Responsável pela Obtenção do Termo

Data

Rubrica do Participante da Pesquisa

Rubrica do Pesquisador

APÊNDICE C: SOLICITAÇÃO DE DISPENSA DE TCLE

SOLICITAÇÃO DE DISPENSA DE TCLE

Solicito a dispensa da aplicação do Termo de Consentimento Livre e Esclarecido do projeto de pesquisa intitulado **PIOMETRA COMO DIAGNÓSTICO DIFERENCIAL DE PNEUMOPERITÔNIO: UMA REVISÃO DA LITERATURA**

considerando que a pesquisa é retrospectiva, com utilização de informações a partir de prontuários, laudos de exames, banco de dados secundários, etc... com as seguintes justificativas:

1. Trata-se de pesquisa retrospectiva sem uso de prontuários.
2. Em alguns dos casos, os pacientes já vieram a óbito.
3. Difícil localização de familiares, pois os mesmos não frequentam regularmente o hospital e os consultórios dos médicos responsáveis.
4. Os pacientes foram atendidos há muito tempo e o endereço e telefone já não são os mesmos.
5. Ainda nos encontramos um período de crítico de pandemia que dificulta o contato e acompanhamento desses pacientes no ambulatório e cujo contato direto pode representar um risco maior de infecção destes.

Nestes termos, me comprometo a cumprir todas as diretrizes e normas regulamentadoras descritas nas Resoluções **466/12** e suas complementares no que diz respeito ao sigilo e confidencialidade dos dados utilizados.

Recife, ___ de _____ de 2022

Chefia do Setor

(Assinatura e Carimbo)

APÊNDICE D: DECLARAÇÃO DE CONFIDENCIALIDADE DOS MEMBROS DA EQUIPE

DECLARAÇÃO DE CONFIDENCIALIDADE DOS MEMBROS DA EQUIPE

Declaramos que no desenvolvimento do projeto de pesquisa **PIOMETRA COMO DIAGNÓSTICO DIFERENCIAL DE PNEUMOPERITÔNIO: UMA REVISÃO DA LITERATURA.**

cumpriremos os termos da Resolução CNS 466/12 e suas complementares. Comprometemo-nos a utilizar os materiais e dados coletados exclusivamente para os fins previstos no protocolo e a publicar os resultados sejam eles favoráveis ou não. Declaramos, ainda, que não há conflitos de interesses entre as/os pesquisadoras/os e participantes da pesquisa. Aceitamos as responsabilidades pela condução científica do projeto em questão. Ressaltamos que a coleta de dados da referida pesquisa, sob nossa responsabilidade, apenas terá início após aprovação do Comitê de Ética em Pesquisa.

_____ de _____ de 2022

Marcelo Henrique Ferreira Fernandes

ORIENTADOR

RENATO BRAYNER DE FARIAS XAVIER

PESQUISADOR

APÊNDICE E: CARTA DE ANUÊNCIA DO SETOR DE CIRURGIA GERAL

CARTA DE ANUÊNCIA DO SETOR DE CIRURGIA GERAL

Declaramos para os devidos fins, que aceitaremos o (a) pesquisador (a) responsável **RENATO BRAYNER DE FARIAS XAVIER** a desenvolver o seu projeto de pesquisa **PIOMETRA COMO DIAGNÓSTICO DIFERENCIAL DE PNEUMOPERITÔNIO: UMA REVISÃO DA LITERATURA** cujo objetivo é descrever um caso clínico raro, realizar revisão bibliográfica a respeito do tema e discorrer sobre a importância do diagnóstico diferencial de pneumoperitônio em pacientes determinadas características clínicas e epidemiológicas, nesta instituição.

Esta autorização está condicionada ao cumprimento do (a) pesquisador (a) aos requisitos da Resolução **466/12** e suas complementares, comprometendo-se a utilizar os dados pessoais dos participantes da pesquisa, exclusivamente para os fins científicos, mantendo o sigilo e garantindo a não utilização das informações em prejuízo das pessoas e/ou das comunidades.

Antes de iniciar a coleta de dados o protocolo deve ser aprovado pelo Comitê de Ética em Pesquisa Envolvendo Seres Humano do Instituto de Medicina Integral Prof. Fernando Figueira CEP-IMIP Credenciado ao sistema CEP/CONEP.

Recife, ____ de _____ de 2022

Dr Cristiano de Souza Leão

Coordenador da Cirurgia Geral

Dra Flávia Anchielle

Diretora Médica

